(Aus dem Kinderasyl und Waisenhaus der Stadt Berlin.
[Oberarzt: Prof. Dr. *H. Finkelstein.*])

Lane Medical Library

Ein Fall von Meningocele spuria traumatica kombiniert mit Pachymeningitis haemorrhagica interna.

Inaugural-Dissertation

zur

Erlangung der medizinischen Doktorwürde

an der

Friedrich-Wilhelms-Universität zu Berlin

von

Rudolf Schindler,
approbiertem Arzt aus Berlin.

Tag der Promotion: 8. März 1912.

BERLIN 1912
VERLAG VON S. KARGER
KARLSTRASSE 15.

Gedruckt mit Genehmigung der Medizinischen Fakultät
der Universität zu Berlin.

Referent: Geh. Med.-Rat Prof. Dr. *Heubner*.

Sonderabdruck aus Jahrbuch für Kinderheilkunde
und physische Erziehung Bd. 76 (1912).

Meinen Eltern

gewidmet.

Digitized by the Internet Archive
in 2026

https://archive.org/details/IA40153504_0062

Seitdem *Billroth*[1]) im Jahre 1862 zum ersten Male ausführlich das Krankheitsbild der Meningocele spuria traumatica beschrieb, ist eine ganze Reihe wertvoller Arbeiten über diese seltene Erkrankung veröffentlicht worden[2]).

Da aber durch die traumatische Ätiologie eine gewisse Regellosigkeit der Erscheinungen bedingt ist und daher noch zahlreiche Punkte strittig oder ganz ungeklärt sind, so dürfte eine Vermehrung der Kasuistik durch sorgfältig beobachtete Fälle immer noch einen gewissen Wert besitzen.

Der folgende Fall aus dem Waisenhaus der Stadt Berlin scheint besonders der Mitteilung wert, weil er einmal von Geburt an unter ununterbrochener ärztlicher Kontrolle gewesen ist; sodann aber war es durch den Tod des Patienten möglich, neben der gründlichen klinischen Beobachtung auch den genauen pathologischen Befund zu erheben, was um so wertvoller ist, als bisher erst in 13 Fällen eine genügende Sektion vorgenommen werden konnte.

Charlotte Schilinski, 13 Monate alt, geb. 7. II. 1909, wird am 18. III. 1910 dem Waisenhause wegen einer Geschwulst am Kopf übergeben.

Anamnese: Über die Entbindung ist nichts zu ermitteln. Das Kind wurde von den Angehörigen am 11. Lebenstage einer Pflegefrau übergeben, die es 9 Monate lang behielt.

Am Kopf hat sie niemals etwas Auffälliges wahrgenommen; dagegen war die Kleine immer schwächlich und kam nicht vorwärts, so daß sie am 6. XI. 1909 dem Waisenhause übergeben wurde. Dort verblieb sie 14 Tage, der Kopf bot damals nichts Abnormes dar. Nach Ausgabe an eine zweite Pflegefrau hatte es mehrere eiterige „Geschwüre" am Kopf, von denen eins an der Stelle der jetzigen Geschwulst gesessen haben soll. Seit etwa

[1]) *Billroth*, Arch. f. klin. Chir. Bd. III. S. 398. 1862.

[2]) Lit. vergl. Ztschr. f. Kinderheilk. 1912. Referatenteil.

2 Monaten bemerkte die Frau eine Geschwulst auf dem linken Scheitelbein, weswegen sie ihren Pflegling im Waisenhaus vorstellt. Über die Entstehung der Anschwellung weiß sie zunächst keine Angaben zu machen, erst nach längerem Ausfragen erzählt sie zögernd, daß kurz bevor die Geschwulst entstand, das Kind mit ziemlicher Gewalt von einem Tennisball am Schädel getroffen worden sei.

Status: Das jetzt 13 monatige Kind ist im Wachstum stark zurückgeblieben, wiegt bei der Aufnahme nur 5000 g, ist sehr mager und von blasser Hautfarbe. Es besteht deutliche, jedoch mäßige Rachitis. Die Organe des Thorax und des Abdomens weisen keinen pathologischen Befund auf. Es bestehen zahlreiche Drüsenschwellungen, links deutliche Kubitaldrüsen. Augenbewegungen intakt. Die Extremitäten sind aktiv und passiv frei beweglich. Die Reflexe sind lebhaft, jedoch nicht gesteigert. — Die Fontanelle ist stark gespannt, die Schädelvenen, namentlich links erweitert, verlaufen in tiefen Knochenfurchen. Das Kind ist unruhig und weinerlich.

Fig. 1.

Schädel (s. Fig. 1) auffallend unsymmetrisch, die linke Seite wesentlich umfangreicher als die rechte, so daß der größte Durchmesser von rechts vorn nach links hinten zieht. Auf der Höhe des linken Scheitelbeins eine kinderhandtellergroße, stark gewölbte, aus drei runden, kugelsegmentartigen, breit zusammenhängenden Teilen bestehende Geschwulst, über der die Haut verschieblich und unverändert ist. Die Geschwulst pulsiert und fluktuiert, beim Schreien wird ihre Spannung und ihr Umfang größer, bei Druck läßt sie sich kaum nennenswert verkleinern. Ein Verdrängen des In-

halts von einem zum andern Segment ist ebenfalls nicht möglich. Bei genauem Fühlen zeigt sich den Geschwulsträndern entsprechend ein buchtig und zackig ein- und ausspringender Knochenwall, über den hinweg man in größere Tiefe gelangt; ist das Kind ruhig, so wird auch in der Tiefe Knochen fühlbar, während ein Defekt mit Sicherheit palpatorisch nicht nachzuweisen ist.

Bei der einige Tage später vorgenommenen Punktion der Geschwulst wird eine blutige Flüssigkeit aspiriert, in der sich im Proberöhrchen ein Bodensatz roter Blutkörperchen absetzt, während die überstehende, sehr eiweißreiche Flüssigkeit klar und rötlich gelb erscheint. Kein Gerinnsel. Mikroskopisch nur rote, zum Teil etwas geschrumpfte, nicht in Geldrollen liegende Blutkörperchen, viel Pigment und einige kugelige Fettkörnchen zellen. Der Befund weist auf eine vorbestehende Blutung und ähnelt dem bei Pachymeningitis haemorrhagica festzustellenden. Nach der Punktion sickert aus dem Stichkanal noch gelbliche, klare Flüssigkeit nach.

Es wird die *Lumbalpunktion* angeschlossen, bei der sich im Strahle und unter starkem Druck wasserklarer, chemisch und mikroskopisch normaler Liquor entleert. Bei Druck auf die Geschwulst stärkerer Ausfluß. Nach Abfluß von 50—60 ccm Liquor ist die Vorwölbung verschwunden, die knöcherne, von dem geschilderten, stufenförmig erhöhten Knochenwall eingefaßte Unterlage fühlbar. Es muß also ein abgesackter, hämorrhagischer, zwar mit dem Schädelinnern, aber nicht mit dem Arachnoidalraum kommunizierender Erguß in der Geschwulst bestehen.

Nach 2 Tagen ist die Geschwulst wieder in alter Größe vorhanden.

Es wird eine Röntgenphotographie angefertigt (s. Fig. 2) im anteroposterioren Schädeldurchmesser. Sie zeigt deutlich, daß sich unter der

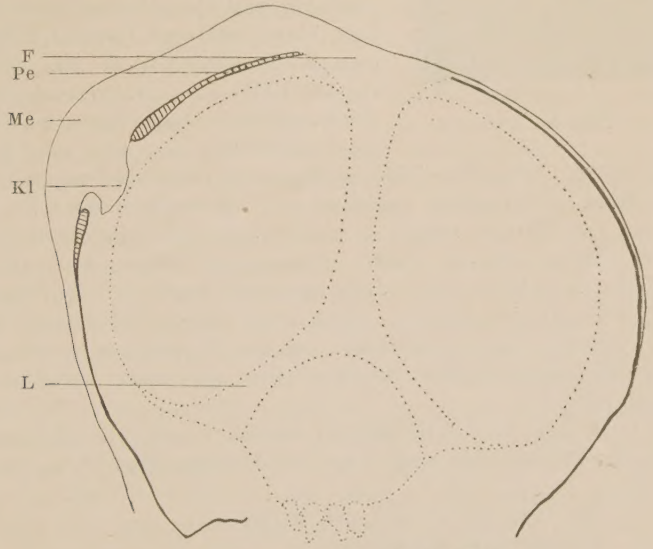

Fig. 2. (½ natürl. Größe.)
Umrißzeichnung der Röntgenphotographie.
F = Große Fontanelle. Pe = Periostale Knochenwucherung. Me = Meningocele. Kl = Knochenlücke. L = Lambdanaht.

Weichteilgeschwulst eine den ganzen Knochen durchsetzende, kesselförmige Vertiefung befindet, die ihren Sitz ungefähr im untersten Bezirk des Scheitelbeins hat. Zugleich ist die Asymmetrie des knöchernen Schädels zu erkennen.

Die Diagnose wird auf Meningocele spuria traumatica mit hämorrhagischem Inhalt (Pachymeningitis haemorrhagica) gestellt und eine Behandlung mit systematisch wiederholten Lumbalpunktionen eingeleitet.

9. V. *Wassermann*sche Reaktion negativ.

18. V. Lumbalpunktion wiederholt, ebenso am 25. V., 28. V., 5. VI.

8. VI. Das Kind gedeiht sehr gut und ist vergnügt. Der Turgor ist verbessert, die Hautfarbe gut. Die Fontanelle ist nicht mehr vorgetrieben, gut gespannt. Die Vorwölbung ist viel kleiner geworden, besteht jetzt nur noch aus zwei Teilen und zeigt Sanduhrform (s. Fig. 3). Der untere Teil befindet sich in nachweisbarer Kommunikation mit dem Schädelinnern und der Spinalhöhle, denn wenn man auf ihn während der Lumbalpunktion drückt, entleert sich die Spinalflüssigkeit schneller. Die obere Beule zeigt keinen derartigen Zusammenhang. Wenigstens fließt bei Druck auf sie die Spinalflüssigkeit nicht rascher, auch gelingt es nicht, die Flüssigkeit von der oberen nach der unteren Beule zu bringen. Auf dem Grunde der unteren Beule ist ein Loch im Knochen palpabel, auf dem der oberen ein Knochenbalken. Die Punktion der letzteren ergibt jetzt völlig klare Flüssigkeit. Unter weiteren Lumbalpunktionen am 16., 24., 30. VI., 8., 14., 26. VII., 3., 12. VIII. u. s. w. verkleinert sich die Geschwulst immer mehr, wird schlaff und schließlich nur von sehr geringer Größe, so daß die endgültige Heilung nicht ausgeschlossen erscheint.

Fig. 3.

Das Kind ist vorzüglich gediehen, hat seit der Aufnahme $3\frac{1}{2}$ kg zugenommen. Im Oktober macht es eine Grippe mit anschließender abszedierender Lymphadenitis durch, gedeiht aber weiter bis zum Ende November, wo es 10 100 g wiegt. Jetzt aber setzt wiederum eine Grippe ein, die nach 10 Tagen sich bessert. Nach einer kurzen fieberfreien Periode steigt die Temperatur an, es entwickelt sich ein langwieriges, remittierendes Fieber mit Verfall der Kräfte; das Kind wird sehr matt, verweigert jede Nahrungsaufnahme.

Am 17. I. 1911 ist die Flüssigkeit aus der Geschwulst geschwunden. Man fühlt die Knochendelle, doch setzen sich Hustenstöße auf den tastenden Finger fort.

19. I. Die Geschwulst füllt sich wieder.

25. I. Nackenstarre angedeutet.

27. I. Kind sehr blaß, heruntergekommen. Ziemlich starker Husten. Nimmt nichts zu sich. Nackenstarre ist deutlich vorhanden. Brondsinsky: +, Kernig: —. Pupillen gleich weit, nicht verzogen, reagieren prompt auf Licht-

einfall. Leichte Ptosis links. Keine Spasmen. Patellarreflexe lebhaft. Abdomen nicht eingesunken. Milz nicht vergrößert. Über den Lungen kein Befund.

Lumbalpunktion: Druck nicht gesteigert. Punktat anfangs blutig, dann eitrig. Im gefärbten Präparat sind zahlreiche polynukleäre Leukozyten. Keine Kokken. Pirquet +.

28. I. Morgens: Exitus letalis.

Sektionsbefund: Leiche eines weiblichen Kindes von mittlerem Ernährungszustand und blasser Hautfarbe. — Der Kopf zeigt pathologische Veränderungen zweierlei Art, nämlich einmal solche, die durch die lokale Geschwulst bedingt sind, sodann solche, die mit der Allgemeinerkrankung in Zusammenhang stehen. Jene sollen zuerst und gesondert von diesen beschrieben werden. Die Kopfhaut läßt sich bis auf die Stellen, an denen sich die Geschwulst befindet, leicht abziehen; dort ist sie etwas bindegewebig verwachsen. Der Schädel ist deutlich asymmetrisch, indem das linke Scheitelbein eine wesentlich stärkere Vorwölbung nach außen aufweist. Auf der Höhe dieser Vorwölbung befindet sich eine von Bindegewebe gebildete Erhebung, die eine weiche, fluktuierende Beschaffenheit und graue Farbe zeigt und in drei Teile von verschiedener Form zerfällt. Der äußerste Punkt des am weitesten nach außen liegenden Teiles der Geschwulst hat von der Sagittalnaht einen Abstand von 11 cm. Dieser Teil hat ungefähr Kreisform, in der Richtung von rechts nach links eine Ausdehnung von 3,5 cm, in der Richtung von vorne nach hinten eine solche von 4 cm. Seine Erhebung über dem Knochen beträgt nur 2 mm. Er liegt zur einen Hälfte dem Os temporale auf, die obere Hälfte liegt auf dem Os parietale. Wo sein Umfang die Sutura squamosa schneidet, beträgt der Abstand von der Coronarnaht 2 cm, der von der Lambdanaht 6,5 cm. — Der zweite, kleinste Teil der Geschwulst schließt sich dem Schädel zu unmittelbar an den ersten an und ist von ihm nur durch eine seichte Furche getrennt, seine Ausdehnung in frontaler Ebene beträgt 0,5 cm, in sagittaler Ebene 3 cm seine Erhebung über die Knochen der Umgebung ebenfalls 2 mm. Er sitzt völlig auf dem Os parietale, ebenso wie der dritte Teil, der sich unmittelbar an ihn, ebenfalls nur durch eine seichte Einziehung getrennt, anschließt, ovale Gestalt hat, in seiner sagittalen Breitrichtung 3,25 cm, in seiner frontalen Längsrichtung 4 cm mißt, dessen dem Scheitel nächster Punkt von diesem also noch 3 cm entfernt ist. Die Erhebung über die umliegenden Knochenpartien beträgt im Gegensatz zu den anderen Teilen 7 mm. — Die Oberfläche der Geschwulst ist uneben, sie besteht offenbar aus festen bindegewebigen Massen. In der unteren Hälfte des erstbeschriebenen untersten Teils steht diese bindegewebige Decke offenbar in engster Verbindung mit dem Periost des Knochens. Ohne Unterbrechung geht dieses auf die Geschwulst über und verbindet sie fest mit dem Knochen. In der oberen Hälfte, die schon auf dem Scheitelbein liegt, sowie in den beiden anderen Teilen sitzt dagegen die Geschwulst dem Knochen nur lose auf, läßt sich leicht abheben. Doch lassen sich diese Verhältnisse von außen nicht ganz klar übersehen. Das Periost ist auf der linken Schädelseite deutlich verdickt. — Das Abheben der Schädelkappe samt der Dura erfolgt mit Schwierigkeiten, da das Gehirn an einer Stelle fest mit dem Schädel verwachsen ist und mit

der Schere abgelöst werden muß. — Auf dem Durchschnitt zeigt der Knochen eine Dicke von 4 mm.

Auf der Innenseite des Schädels fällt ein Knochendefekt von ovaler Form auf. In sagittaler Richtung beträgt seine Ausdehnung 2,75 cm, in frontaler Richtung 1,75 cm. Er entspricht dem Sitze nach ziemlich genau der unteren Hälfte des ersten Teils der Geschwulst, gehört also zum weitaus größten Teile dem Os temporale an, nur mit etwa 3 mm ragt er noch in das Os parietale hinein. An seiner Stelle bestand die Verwachsung mit dem Gehirn. — Die Dura zeigt einen Defekt von genau derselben Ausdehnung wie

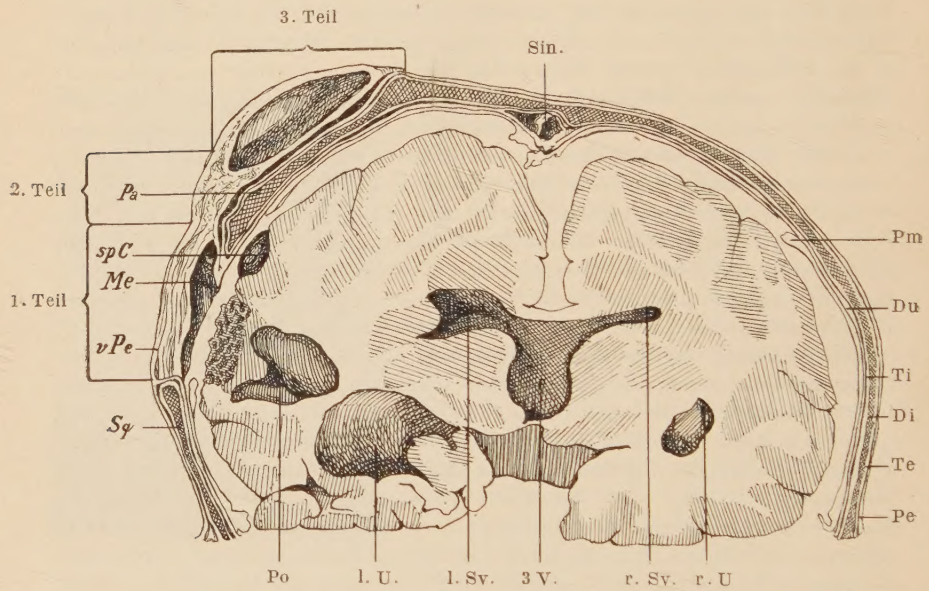

Fig. 4. ($^2/_3$ natürl. Größe.)

Die Figur zeigt einen frontalen Durchschnitt durch das Schädeldach, auf dessen vordere Hälfte man sieht.

Pe = Periost, Te, Ti = Tabula externa und interna.

Di = Diploe, Du = Dura mater.

Pm = Pachymeningitische Membran.

Sin = Sinus longitudinalis, Pa = Os parietale.

Sq = Squama ossis temporalis.

v. Pe = verdicktes Periost, die Geschwulstdecke bildend.

Me = Rest der eigentlichen Meningocele, noch mit dem Innern kommunizierend und bindegewebige Bälkchen enthaltend.

l. Sv., r. Sv. = linker und rechter Seitenventrikel.

l. U, r. U = linkes und rechtes Unterhorn.

3 V. = 3. Ventrikel.

Po = Porencephalische Cyste.

sp C = subpiale Cyste (diese war auf dem hier gezeichneten Durchschnitt nicht sichtbar und wurde in ungefährer und schematischer Weise auf die Schnittfläche projiziert).

das Knochenloch und liegt bis zu dessen Rändern dem Knochen fest an, endet dort aber nicht, sondern schlägt sich um diese herum und ragt etwa noch 3 mm in die Geschwulst hinein. Überdeckt ist das Loch von festem, fibrösem Bindegewebe, das nirgends eine Lücke zeigt außer an dem dem Scheitel nächsten Punkt, wo der Sondenknopf wenige Millimeter eindringt.

Es wird nun ein neuer Sägeschnitt durch das Schädeldach angelegt, der Geschwulst und Loch gerade in ihrer Mitte in einer frontalen Ebene trifft. Es zeigt sich nun folgendes (s. Fig. 4): Der erste Teil der Geschwulst, der teils über der Knochenlücke, teils über dem Os parietale sitzt, besteht fast vollständig aus dickem, fibrösem Bindegewebe von grauer bis graugelber Farbe. Nur über jener Lücke in der fibrösen Lochdecke, in die die Sonde vorhin eindrang, ist noch ein etwa bohnengroßer Hohlraum vorhanden, dessen Wandung teilweise glatt, größtenteils aber schon von jüngerem Bindegewebe bedeckt und dessen Lichtung offenbar in Verödung begriffen ist. Dieser Hohlraum ist der einzige Teil der Geschwulst, der noch mit dem Schädelinnern kommuniziert. — Die Decke dieses ersten Teils wird von stark verdicktem Periost gebildet, das sich kontinuierlich auf den zweiten Teil als Decke weiter erstreckt. Dieser ist im Durchschnitt wenig von dem ersten unterschieden, besteht aber aus noch festerem Bindegewebe. Unter ihm ist der Knochen verdickt, zeigt aber eine kleine Mulde von 1 mm Tiefe. An dieser dem Scheitel zugekehrten Seite des Loches ist der Knochen außerordentlich spitz zugeschärft — und zwar auf Kosten der Tabula externa und der Diploë, nicht aber der Interna —, während er auf der anderen dem Ohr zugekehrten Seite etwas kolbig verdickt erscheint. Der dritte Teil der Geschwulst entleerte beim Durchschneiden einige Kubikzentimeter klare Flüssigkeit. Er zeigt einen walnußgroßen Hohlraum von glatter Wandung; seine Decke bildet das Periost, das vom ersten und zweiten Teil kontinuierlich in diesen dritten übergeht; an dem dem Scheitel nächsten Punkte schlägt es um und bildet so auch den Boden der Cyste. Hier läßt es sich leicht abheben; darunter findet man das eigentliche Periost dieser Stelle, das unternormale Dicke zeigt. Das abhebbare, hier eigentlich nicht hingehörige Periost bildet auch noch den Boden des zweiten Teils und der oberen Hälfte des ersten Teils, bildet also auch noch den Boden des oben beschriebenen, mit dem Schädelinnern kommunizierenden Hohlraums. Es setzt dann an der scharfen Knochenkante an und ist in dieser Gegend mit der eingeschlagenen Dura mater verwachsen. — Die Decke und der Boden der gesamten Geschwulst werden somit außer von der Schädellücke nur von Periost gebildet, und zwar von solchem Periost, das früher offenbar zur Bedeckung des an Stelle der jetzigen Lücke befindlichen Knochens diente und das dann gedehnt und ausgestülpt wurde, wobei es sich zugleich verdickte. — Die Cyste, die den dritten Teil der Geschwulst bildete, zeigt keinerlei Kommunikation mit dem Schädelinnern. Unter ihr ist der Knochen erheblich — auf 2 mm — verdünnt jedoch ist auch hier hauptsächlich die Diploë, gar nicht die Tabula interna betroffen.

Die Dura mater ist mit der Tabula interna fest verwachsen. Es schließt sich an sie nach innen zu beiderseits eine zweite, pachymeningitische Membran an, die etwa die Dicke der Dura aufweist, mit dieser verwachsen ist, doch sich leicht ablösen läßt. Sie zeigt fibröse Beschaffenheit und überzieht die ganze Dura sowohl der Konvexität als der Basis. An der Konvexität ist diese Haut

von einer dritten ganz dünnen durchsichtigen Haut überlagert, die sich mit der Pinzette leicht abheben läßt und so einen großen Sack darstellt. Die Falx ist frei. Die Membranen zeigen an der Konvexität braunrote und gelbe Flecken (Blutresorption). In dem Sacke selbst ist keine Flüssigkeit verhanden.

Die Pia ist an den Rändern der Schädellücke mit der Dura fest verwachsen und zeigt dort einen Defekt, der dem der Dura entspricht.

An der Stelle des Knochendefektes ist die Rindensubstanz von einer bräunlichgrauen, zerklüfteten, fibrösen Masse durchwachsen, jedoch ist nur oberflächlich eine Verhärtung der Rinde zu konstatieren, während sich nach innen zu an eine schmale Rindenschicht eine cystische Erweiterung von Walnußgröße mit klarem Inhalt ansetzt. Eine kleine zweite Cyste daneben von der Größe einer Haselnuß ist direkt unter der Pia nachweisbar. — Was die Lokalisation im Gehirn anlangt, so sitzt jene zerklüftete grobmaschige Bindegewebsmasse im Gebiete des Ramus posterior Fossae Sylvii. Sie ist von fast kreisrunder Form, 2,25×2,25 cm messend; ihr am weitesten nach vorn gelegener Punkt nimmt jene Stelle ein, an der die Zentralfurche der Fossa Sylvii am nächsten kommt, ihr oberster Punkt liegt am Ende des Sulcus retrocentralis, ihr hinterster Punkt fällt etwa mit dem Ende der Fossa Sylvii zusammen, ihr unterster Punkt liegt im Bereich der oberen Temporalwindung. — Nach der Härtung des Gehirns zeigt sich, daß die große Cyste jener Stelle zustrebt, an der das Unterhorn vom Seitenventrikel abbiegt. Trotz genauesten Forschens ist nirgends eine direkte Verbindung mit dem Ventrikel zu konstatieren. An ihrer schmalsten Stelle ist die Ventrikelwand noch immer ca. ½ cm breit. Die kleinere Cyste hat etwa Haselnußgröße, kommuniziert nicht mit der ersten; sie nimmt etwa das Dreieck zwischen Ramus ascendens und posterior der Fossa Sylvii ein. — Die Seitenventrikel sind erweitert, und zwar der linke merklich stärker als der rechte.

Die übrigen pathologischen Veränderungen der Schädelhöhle sind nicht mit der Geschwulst in Zusammenhang zu bringen, sondern durch die Allgemeinerkrankung des Kindes bedingt. Die Pia zeigt auf der basalen Fläche weitgehende Veränderungen, nämlich einmal eine eitrig-sulzige Beschaffenheit. Knötchen sind nicht deutlich nachweisbar. Dagegen sind die Piagefäße und ganz besonders die Schädelbasisgefäße in ihrer Gesamtheit thrombosiert. Sie bilden bis ½ cm breite, dicke Stränge und setzen sich überall durch die Lücken der Gehirnsubstanz hin fort. In ihrer Umgebung sind zahlreiche Blutaustritte zu konstatieren. — Das ganze Ventrikelsystem ist ausgegossen von einer braunroten, derben Masse, die es in all seinen Teilen ausfüllt. Das Ependym ist mit rötlichen, ungleichmäßigen Auflagerungen versehen.

Auf eine ausführliche Wiedergabe des übrigen Sektionsprotokolls kann verzichtet werden, nur der Lungenbefund möge noch angeführt werden: Die beiden Oberlappen sind mit der Pleura costalis verwachsen. Auf der Pleura selbst sind zahlreiche miliare Knötchen von glasiger bis gelblicher Beschaffenheit sichtbar. Die Bronchialdrüsen sind vergrößert, verkäst. In dem noch weniger veränderten Drüsengewebe sind ebenfalls miliare Knötchen. Die Lungen zeigen in beiden Unterlappen Blutanschoppung, leichte subpleurale Hämorrhagien. In beiden Oberlappen befindet sich je ein etwa haselnuß-

großer Käseherd, der in seiner Umgebung Infiltration und zahlreiche frische miliare Knötchen aufweist. Auch die übrigen Teile der Lunge zeigen hier und da miliare Knötchen. — Miliare Knötchen im Peritoneum, in der Milz, in der Leber.“

Diagnose: Tuberkulose der Lungen und Bronchialdrüsen. Allgemeine Miliartuberkulose. Meningitis tuberculosa. Ausgedehnte Thrombose der Gehirnvenen und Sinus. Mächtige Hämorrhagien in den Hirnventrikeln. Pachymeningitis hämorrhagica interna. Schädeldefekt. Defekt der Meningen. Meningocele spuria traumatica. Cysten des Gehirns.

Die Meningocele spuria traumatica ist eine im ganzen seltene Erkrankung. Ich habe aus der Literatur 56 Fälle zusammenstellen können. Der erste im Jahre 1862 von *Billroth* (s. o.) beobachtete wurde von ihm mit dem Namen „Meningocele spuria cum fistula ventriculi“ bezeichnet. Seitdem hat sich der Name „Meningocele spuria traumatica“ eingebürgert, Meningocele wegen der Ähnlichkeit mit jenen kongenitalen Geschwülsten, — spuria, weil die Meningen gerade in dem Geschwulstsack fehlen, — traumatica, die Ätiologie bezeichnend. Man hat versucht, diese nicht ganz prägnante Benennung durch andere, wie Cephalhydrocele u. s. w. zu ersetzen, ohne den alten Namen verdrängen zu können. — Die Erkrankung entsteht ausschließlich im Kindesalter, und zwar meist in den ersten drei Lebensjahren. In einer sehr großen Anzahl von Fällen entwickelt sie sich im Anschluß an ein Trauma schwerer Art, wie Fall auf den Kopf, schwere Zangengeburt u. s. w. Es entsteht dann eine Geschwulst auf dem Schädel, meist auf dem rechten Scheitelbein, die fluktuiert, pulsiert, respiratorische Schwankungen zeigt, oft reponibel ist und meist eine klare Flüssigkeit enthält, deren chemische Untersuchung die Identität mit Liquor cerebrospinalis ergibt. In seltenen Fällen wächst die Geschwulst unaufhaltsam, verdünnt die darüber liegende Haut, bis es zu ihrer Ruptur kommt, meist bleibt sie nach einigem Wachstum stationär, manchmal aber bildet sie sich auch völlig zurück. Bei der Sektion findet man, daß die Geschwulst von einem Hohlsack gebildet wird, der Flüssigkeit enthält und durch eine in seinem Bereiche liegende mehr oder weniger große Knochenlücke mit dem Schädelinnern kommuniziert. Diese Knochenlücke ist übrigens manchmal schon in vivo zu konstatieren und weist meist unregelmäßige Ränder auf, an denen Zeichen von Knochenresorption wahrnehmbar sind. Darunter ist die Dura mit der daran haftenden Arachnoidea eingerissen, so daß der Sack mit dem Subarachnoidalraum in Zusammenhang steht. Immer sind aber auch Veränderungen des Gehirns gefunden worden, meist in Form porencephalischer Cysten.

die sich in einer besonders großen Anzahl von Fällen bis in den Ventrikel fortsetzten und so eine direkte Kommunikation des Meningocelensacks mit dem Ventrikelsystem bewirkten. Den Gehirnveränderungen entsprechend werden auch im Leben nicht selten Herdsymptome, wie Lähmungen u. s. w. beobachtet; stirbt das Kind nicht, so stellt sich in der überwiegenden Mehrzahl der Fälle typische Rindenepilepsie ein. — Einige Fälle sind allerdings — zwar nur klinisch — beobachtet worden, bei denen in der Tat derartige auf Gehirnveränderung deutende Symptome völlig vermißt wurden und die, wie es scheint, heilten, bei denen sich sogar die sonst offen bleibende Knochenlücke schloß (*Eigenbrodt*[1]).

Was unseren Fall besonders interessant macht, ist die Kombination einer Meningocele spuria traumatica mit dem Krankheitsbilde der Pachymeningitis haemorrhagica interna.

Insbesondere trägt sie u. a. zur Lösung der noch immer strittigen Frage über die Herkunft des die Geschwulst erfüllenden Liquor cerebrospinalis bei. Diese in der Meningocele enthaltene Flüssigkeit konnte in unserem Falle nur direkt aus dem Subarachnoidalraum stammen, da keine Kommunikation mit dem Ventrikel bestand. *Sicher ist nun, daß im allgemeinen die Eröffnung des Subarachnoidalraums nicht zur Entstehung einer Meningocele spuria traumatica genügt.* Bei subkutanen Schädelfissuren des Kindesalters wird für gewöhnlich kein Liquoraustritt beobachtet. Sie heilen entweder anstandslos und sind dann schwer zu diagnostizieren, in letzter Zeit jedoch häufiger beobachtet worden (*Denks*[2]); oder aber, es entsteht eine sogenannte Schädellücke mit anlagerndem Gehirn (*Weinlechner*). *Für gewöhnlich ist nämlich der im Subarachnoidalraum herrschende Druck im Gegensatz zu dem des Ventrikelsystems nicht groß genug, um den Liquor cerebrospinalis durch die entstandene Fissur zu treiben und das Periost gegen den Widerstand der Galea abzuheben.*

Vorübergehend oder dauernd können aber Zustände des Organismus eintreten, die zu einer Steigerung des Liquordruckes führen. Zu den Haupteigenschaften des Liquor cerebrospinalis gehört nämlich, daß er außerordentlich rasch resorbiert wird, und zwar geschieht dies nach *Zieglers*[3]) und *Hills*[4]) Untersuchungen zum allergrößten Teile durch die Blutkapillaren der Hirnhäute und des

[1]) *Eigenbrodt*, Beitr. z. klin. Chir. 1894. Bd. XI.
[2]) *Denks*, Beitr. z. klin. Chir. 1910. Bd. 66. H. 2. S. 382.
[3]) *Ziegler*, Verhandl. d. dtsch. Gesellsch. f. Chir. 1896. S. 133.
[4]) *Hill*, The cerebral circulation. London 1896.

Gehirns. Wird diese Resorption auf irgend eine Weise gehindert, so muß eine Ansammlung von Liquor eintreten; und da die Schädelkapsel starr, resp. bei Kindern durch die Fontanellen nur sehr begrenzt ausdehnbar, die Hirnmasse aber absolut inkompressibel ist, wird sich notwendigerweise eine Steigerung seines Druckes ergeben. — Eine solche mangelhafte Resorption des Liquor cerebrospinalis und demgemäß Druckerhöhung im Cavum cranii kann zustandekommen durch alle Prozesse, welche den venösen Abfluß aus der Schädelhöhle verhindern. So kommt beim Schreien der Kinder eine Druckerhöhung zustande, die sich durch Anspannung und Vorwölbung der Fontanelle kundgibt und die dadurch entsteht, daß durch den erhöhten Druck im Thorax die Venen infolge ihrer nachgiebigeren Wandung stärker komprimiert werden als die Arterien. Die so bewirkte Stauung des venösen Bluts setzt sich natürlicherweise auf die Hirnvenen fort. Da nun gerade nach einem schweren Trauma kleine Kinder sehr andauernd und angestrengt zu schreien pflegen, würde schon dieser Umstand zur Erklärung eines Austritts von Liquor cerebrospinalis durch die Schädellücke in den Geschwulstsack hinreichen. Auf die Bedeutung des Schreiens für die Drucksteigerung im Cavum cranii hat schon *de Quervain*[1]) hingewiesen. Andererseits ist aber zu bedenken, daß dies ein durchaus transitorisches Moment ist, mit dessen Verschwinden auch die Drucksteigerung aufhören muß und für die Resorption des Liquors wieder normale Verhältnisse geschaffen werden. Besteht freilich Kommunikation des Meningocelensacks mit dem Ventrikelsystem, so genügt der dort weit höhere Druck des Liquor cerebrospinalis, um diesen in den Geschwulstsack zu treiben. Ist dies aber, wie bei unserem Patienten, nicht der Fall, so müßte sich mit Aufhören des häufigen und starken Schreiens die Geschwulst verkleinern, endlich ganz verschwinden und Heilung eintreten. Derartig dürften die oben (S. 14) erwähnten, von *Eigenbrodt* beschriebenen Fälle zu beurteilen sein. So wäre auch unser Fall ausgegangen, wenn nicht ein Ereignis eingetreten wäre, das nun ausschlaggebend für den ganzen Verlauf der Erkrankung wurde, nämlich die Entwicklung einer *Pachymeningitis haemorrhagica interna*.

Diese Erkrankung wurde bis vor kurzem für ein im Kindesalter höchst seltenes Ereignis gehalten. Es ist aber sicher, daß sie weit häufiger vorkommt, als man bisher annahm. Das haben insbesondere

[1]) *de Quervain*. Arch. f. klin. Chir. 1895. Bd. 51. H. 3. S. 460.

die Beobachtungen an dem reichen Material des Berliner Waisenhauses klar bewiesen (*Finkelstein*[1])). Bei einer beträchtlichen Anzahl von Fällen jener Schädelform, die man bisher für den rachitischen Hydrocephalus als typisch anzusehen geneigt war, fand sich bei der Punktion der Fontanelle eine blutige oder durch älteren Blutfarbstoff tingierte Flüssigkeit, Beweis für das Vorhandensein mehr oder weniger frischer, subduraler hämorrhagischer Exsudationen oder Blutungen. Eine stattliche Reihe von Sektionsbefunden bestätigte jedesmal die Diagnose, aber auch ohne jedes klinische Symptom wurde nicht selten eine Pachymeningitis haemorrhagica interna als Nebenbefund bei Sektionen festgestellt. Ob die Bildung von Membranen der primäre Vorgang ist, an den sich dann sekundär Blutungen unter diese Membranen anschließen, oder aber, ob auf eine primäre Blutung Membranbildung und Abkapselung folgt, ist noch nicht entschieden, soviel scheint jedoch festzustehen, daß neben der Rachitis, die vielleicht prädisponierend wirkt, als wichtiges ätiologisches Moment das Trauma betrachtet werden muß[2]).

Demgemäß ist bei der Meningocele spuria traumatica als einer exquisit traumatischen Erkrankung auch schon Pachymeningitis haem. int. gefunden worden. So beschreibt *Weinlechner*[3]) einen Fall, bei dem die harte Hirnhaut mit einer, namentlich an der linken Hälfte und an der Basis mächtigen, dunkelrotbraunen, pigmentierten Membran überzogen war; ebenso fand *v. Friedländer*[4]) eine Pachymeningitis haem. int., ähnliche Veränderungen scheinen in dem Falle von *Henoch*[5]) vorhanden gewesen zu sein.

Diese Erkrankung vermag auf die Entwicklung einer Meningocele spuria traumatica einen ganz entscheidenden Einfluß auszuüben, denn sie bewirkt eine chronische Drucksteigerung im Cavum cranii. Daß eine solche vorhanden ist, geht ohne weiteres aus dem klinischen Befund einer straff gespannten und vorgewölbten Fontanelle hervor

[1]) *Finkelstein*, Über Pachymeningitis hämorrhagica interna. Dtsch. med. Woch. Sitzungsber. d. Ver. f. inn. Med. u. Kinderheilk. Berlin. Pädiat. Sektion. Sitzung vom 13. III. 1911.

[2]) *s. Laurent*, Zur Histogenese der Pachymeningitis haemorrhagica interna. Inaug.-Diss. Bonn 1898. *Jores*, Verhandl. d. dtsch. pathol. Ges. 1899. *Melnikow Reswedenkow*. Ziegler. Bd. 28.

[3]) *Weinlechner*, Jahrb. f. Kinderheilk. 1882. Bd. 18. S. 370.

[4]) *v. Friedländer*, Wien. med. Woch. 1903. No. 48/49.

[5]) *Henoch*, Berl. klin. Wochenschr. 1888. No. 29.

und wird ferner durch direkte Druckmessung bei der Punktion bewiesen. Wodurch sie bewirkt wird, ist aber nicht ohne weiteres zu verstehen. Zunächst könnte ein erhöhter Druck entstehen, wenn eine plötzlich eintretende Blutung den Raum des Cavum cranii in so beträchtlicher Weise in Anspruch nähme, daß die normalen Parier-vorrichtungen, die in einem Ausweichen des Liquor cerebrospinalis in den spinalen Arachnoidalsack und in seiner raschen Resorption bestehen, nicht mehr genügen. Es würde dann das Blut der Pia- und Hirnvenen aus dem Schädel gedrängt werden und dadurch in der Tat die Resorption des Liquors unmöglich gemacht und so ein Zustand von erhöhtem Druck erzeugt werden. Aber zugleich müßte der Plötzlichkeit dieses Ereignisses wegen unbedingt jener Zustand eintreten, den *Geigel*[1]) als Adiämorrhysis cerebri bezeichnet, d. h. eine mangelhafte Durchströmung des Gehirns mit Blut. Diese jedoch müßte wieder zu den klinischen Symptomen des Hirndrucks — Benommenheit, Krämpfen, Pulsverlangsamung u. s. w. — führen. Über derartige Fälle haben *Finkelstein* u. A. berichtet. Da hiervon in unserem Fall jedoch nicht das Mindeste gesehen worden ist, so müssen wir nach einer andern, mehr chronisch wirkenden Ursache suchen, durch welche bei Pachymeningitis haemorrhagica interna Drucksteigerung zustande kommen kann. Bei langsamer Verlegung der abführenden Blutwege findet das Gefäßsystem Zeit, sich durch veränderten Druck dem veränderten Zustand anzupassen, es kommt nicht zu Adiämorrhysis, nicht zu Hirndruckerscheinungen. Solche langsam wirkenden Verlegungen finden wir nun bei entzündlichen Veränderungen der weichen Hirnhäute. Die Alteration der Kapillarwände ist nach *v. Bergmann*[2]) ein integrierender Teil solcher Entzündungen. Nun ist zwar die Pachymeningitis vor allem eine Erkrankung der Dura mater, es ist aber nicht zu bezweifeln, daß die an ihr spielenden entzündlichen Erscheinungen auch auf die Arachnoidea und Pia übergreifen können, die der Dura ja sehr dicht anliegen. Das zeigt sich an den Verwachsungen und Verklebungen, die an zahlreichen Stellen, wo keine Tuberkulose bestand, in flächenhafter Weise eingetreten waren.

Diese Veränderungen der weichen Hirnhäute alterieren also die Wandung der Blutkapillaren in ganz allmählicher Weise, so daß es nicht zu Hirndruckerscheinungen kommt; die Resorption

[1]) *Geigel*, Die Mechanik der Blutversorgung des Gehirns. Stuttgart 1890.

[2]) *v. Bergmann*, Hirndruck. Handb. d. prakt. Chir. 1903. 2. Aufl. 1. Bd. S. 190.

des Liquor cerebrospinalis wird aber sehr erschwert, und dieser steht demgemäß unter einem erhöhten Druck, der die Fontanelle vorwölbt und anspannt. Das Gefäßsystem paßt sich den erschwerten Zirkulationsverhältnissen allmählich an, indem einerseits der arterielle Druck steigt. Eine zweite Art der Anpassung dürfte sich ebenfalls aus der Betrachtung unseres Falles ergeben. Es wird in der Krankengeschichte stets betont, daß die Venen der Kopfhaut außerordentlich stark gefüllt und beträchtlich erweitert sind. Derselbe Befund läßt sich auch sonst bei manchen Fällen von Pachymeningitis haemorrhagica interna erheben (ähnlich wie bei anderen raumbeschränkenden Erkrankungen des Schädelinnern, Tumoren u. s. w.). Vielleicht findet also eine Vermehrung der Abflußwege und somit eine Erleichterung des Abflusses dadurch statt, daß die Venen der Kopfhaut sich erweitern und durch die ja sowieso als Sicherheitsventile fungierenden Emissarien der Schädelknochen einen Teil der Abfuhr des venösen Bluts aus der Schädelhöhle übernehmen.

Wenn wir also zu der Betrachtung unseres Falles zurückkehren, so können wir sagen, daß dasselbe Trauma, das die Ursache der Schädelfissur war, auch den Anstoß zum Entstehen einer Pachymeningitis haemorrhagica interna gab. Die entzündlichen Veränderungen der Dura griffen auf die weichen Hirnhäute über, bewirkten dort Änderungen der Gefäßwand, durch die die Resorption des Liquor cerebrospinalis äußerst erschwert wurde. Dessen Druck wurde dadurch erheblich gesteigert und so wurde ein Wiederanlegen des Periosts und eine Heilung der Meningocele spuria traumatica verhindert.

Die Pachymeningitis haemorrhagica interna hat aber noch weitere Folgen gezeitigt, denn durch sie dürfte sich der beträchtliche Hydrocephalus internus erklären, der bei der Sektion gefunden wurde. Denn entweder es leitete der durch sie gestaute Liquor des Subarachnoidalraums die Stauung in das Ventrikelsystem fort und führte so zu einer Erweiterung desselben, oder aber die meningitischen Veränderungen führten zu einer Verlegung des Foramen Magendii und der Foramina Key-Retzii; auch so mußte es zu einer Vermehrung des Liquors in den Ventrikeln und zu ihrer Erweiterung kommen. Daß diese Erweiterung freilich ungleichmäßig ist, bedarf einer besonderen Klärung. Die stärkere Erweiterung auf der Seite der Meningocele ist vielleicht durch die Verlötung des Gehirns mit der Schädellücke und durch das Pulsieren des Gehirns auf rein mechanischem Wege zu erklären. — Ob durch diese

pachymeningitischen Verwachsungen des Gehirns auch die Entstehung der porencephalischen Cysten erklärt werden kann — etwa als Nekrose durch mangelhafte Ernährung infolge des andauernden Zuges —, erscheint zweifelhaft; viel wahrscheinlicher ist, daß sie durch primäre Blutung und nachfolgende Erweichung direkt durch das Trauma entstanden, besonders da ja ähnliche Hirnveränderungen noch in jedem Fall von Meningocele spuria traumatica gefunden wurden.

Aber in anderer Weise übte die Pachymeningitis ihren Einfluß auf die Entwicklung unserer Krankheit aus, nämlich insofern sie bestimmend für die merkwürdigen Heilungsvorgänge wurde.

Es war nämlich die Dura mater umgeschlagen und ragte in die Geschwulst hinein; daher mußten sich alle jene mannigfaltigen durch die Pachymeningitis haemorrhagica interna bedingten Vorgänge ihrer Innenfläche zugleich in genau derselben Weise auch im Innern des Geschwulstsackes abspielen. Es entstanden Hämorrhagien, die blutiges Punktat bewirkten, es bildeten sich bindegewebige, abkapselnde Membranen, und infolge des von diesen Bindegewebsmembranen ausgeübten Zuges kam es zu Furchungen und Teilungen der Geschwulst. Eine ausgedehnte Hämorrhagie dürfte jenen Teil der Geschwulst eingenommen haben, der im Protokoll als dritter Teil beschrieben worden ist. Nach Resorption des Blutes entstand dann dort die Cyste mit klarem Inhalt. Diese Blutung wurde fest abgekapselt, und so trat das eigentümliche Ereignis ein, daß ein beträchtlicher Teil des Meningocelensacks von jeder Verbindung mit dem Schädelinnern vollständig getrennt wurde. Aber auch in den übrigen Teilen gingen schwerwiegende Veränderungen vor sich, dadurch, daß Bindegewebsmassen, durch die pachymeningitischen Prozesse gebildet, die Geschwulsthöhle auszufüllen begannen. Am frühesten verödete der zweite, kleinste Teil der Geschwulst (s. Fig. 4), was bewiesen wird durch die äußerst derbe Beschaffenheit des ihn erfüllenden Bindegewebes. Später wurde dann der erste Teil ebenfalls von Bindegewebswucherungen ergriffen, die ihn endlich fast völlig ausfüllten und nur noch die kleine Höhle am Boden zurückließen, die aber — wie ihre rauhen Wände und die sie durchziehenden bindegewebigen Balken beweisen — ebenfalls schon in Obliteration begriffen war. Es erhellt, daß die ganze Dreiteilung nur durch diese ungleichmäßige Bindegewebsbildung bedingt war. Der eine Teil enthielt lockeres, der andere festes, der dritte gar kein Bindegewebe. Für die klinische Beobachtung war diese Dreiteilung früher weit ausgesprochener:

offenbar enthielt damals der erste Teil noch gar kein Bindegewebe. Später wurde die Geschwulst klinisch als zweiteilig angesehen: also unterschieden sich die beiden bindegewebigen Teile für den palpierenden Finger nicht.

Damit diese Bindegewebsbildungen und Verwachsungen überhaupt eintreten konnten, damit sie nicht sofort wieder zerrissen wurden, durfte freilich der Druck des Liquors kein allzu hoher sein. So wurde im März eine straff gespannte Fontanelle gefunden, im Juni war sie gut gespannt, aber nicht mehr vorgetrieben, und zugleich wurde ausdrücklich konstatiert, daß die Geschwulst nur zwei Kuppen zeigte. Sicher haben die häufig wiederholten Lumbalpunktionen noch zur Druckentlastung und weiteren Verödung beigetragen.

Aus Vorstehendem geht hervor, eine wie ausschlaggebende Bedeutung die Pachymeningitis haemorrhagica interna für den Verlauf der Meningocele spuria traumatica in unserem Falle besaß, daß sie ihr Entstehen überhaupt erst ermöglichte, daß sie aber andererseits zu Prozessen innerhalb der Gsechwulst führte, welche endlich die vollkommene Verödung derselben bewirkt hätten, so daß einer Exstirpation, etwa aus kosmetischen Gründen, nichts im Wege gestanden hätte, und daß also eine gewisse Heilung eingetreten wäre, wenn nicht das Kind vorher an Tuberkulose gestorben wäre.

Es erübrigt noch, auf die Fragen einzugehen, zu deren Beantwortung unser Fall beitragen kann und bei denen die Pachymeningitis keine Rolle spielt. Dieselben beziehen sich hauptsächlich auf Entstehung und Sitz der Knochenlücke. Die unumgängliche Voraussetzung für die Bildung einer Meningocele spuria traumatica ist die Entstehung einer subkutanen Schädellücke mit Defekt der Hirnhäute. Die Pflegemutter des von uns beobachteten Kindes brachte zwei Tatsachen in kausalen Zusammenhang mit der Geschwulstbildung. Einmal hatte das Kind an Geschwüren auf der Kopfhaut gelitten. Ein Geschwür saß an der Stelle, an der später die Geschwulst entstand. Unter Pflasterbehandlung sei es „eingegangen". Ob es sich nun hier um einfache Furunkel oder um vom Knochen ausgehende, osteomyelitische Prozesse gehandelt hat, läßt sich nicht mehr mit voller Sicherheit entscheiden. Die letzteren könnten eventuell zur Abstoßung nekrotischer Sequester und zur Zerstörung der Meningen führen, doch würde dann wohl der Exitus an Meningitis eintreten. Plausibler erscheint der andere Erklärungsversuch: Dem Kinde flog ein Tennisball mit ziemlicher Gewalt gegen

den Schädel. Dies Trauma erscheint zwar gegenüber anderen Fällen recht geringfügig. Wenn man aber die Dünne der kindlichen Knochen bedenkt, wenn man sich ferner vor Augen hält, daß ein einziger Schädelknochen den Stoß auffangen mußte, da dieser der offenen Nähte und Fontanellen wegen nicht wie beim Erwachsenen auf den ganzen Schädel übertragen werden konnte, so wird man die Möglichkeit einer subkutanen Fissur auf diese Weise zugeben müssen. Ihr Sitz ist in diesem Falle ein recht ungewöhnlicher. Sie nimmt nämlich in der Hauptsache das Os temporale, zu einem sehr geringen Teil noch das Os parietale ein, eine seltene Lokalisation, da die Meningocele spuria traumatica gewöhnlich auf dem Scheitelbein und zwar meist auf dem rechten zu sitzen pflegt. Auch die Ausbreitung des über der Lücke sitzenden Tumors ist ungewöhnlich. Da das Periost intakt geblieben war, mußte es erst allmählich durch den Druck des im Subarachnoidalraum befindlichen Liquor cerebrospinalis abgehoben werden. Es konnte sich somit der Tumor sowohl auf der Squama Ossis temporalis, sowie auf dem Os parietale ausbreiten, darüber hinaus jedoch nicht, da sich an den Rändern der Knochen das Periost fest und tief in die Suturen einsenkt und dort nicht mehr abgehoben werden kann. Man hätte nun erwarten sollen, daß die Geschwulst vor allem das Os temporale betreffen würde, daß nämlich die Flüssigkeit, ihrer Schwere folgend, sich entweder nach unten oder nach hinten senken und demnach hauptsächlich das Periost der Squama abheben würde. In Wirklichkeit zeigt die Geschwulst aber ein höchst paradoxes Verhalten, indem sie die Squama nur in der Ausdehnung der Lücke einnimmt, im übrigen jedoch gerade entgegengesetzt der Schwerkraft sich nach aufwärts über das Os parietale verbreitet. Wie mir scheint, gibt es nur eine Erklärung für ein solches Verhalten, nämlich die, daß der Widerstand, der sich auf dem Os parietale der Abhebung des Periosts bietet, geringer ist als der auf der Squama. Die anatomischen Verhältnisse rechtfertigen eine solche Erklärung. Über dem Os parietale nämlich befindet sich nur die Galea, die bei Kindern ganz besonders lose aufsitzt und aus wenig festem Gewebe besteht. Sie bietet wenig Widerstand. Dagegen liegt über der Squama der kräftige M. temporalis und eng mit ihm verbunden die Fascia temporalis, die straff gespannt zum oberen Rande des Arcus zygomaticus zieht. Hier wird das Periost nur äußerst schwer abhebbar sein.

Endlich gibt noch der Sektionsbefund unseres Falles Aufschlüsse über die Entstehung und Erweiterung der Knochenlücke

— Vorgänge, die stets auf die allerverschiedenste Weise erklärt worden sind. Daß in unserem Fall, wie in anderen auch, die Schädelspalte sich infolge der Interposition der Dura nicht schließen konnte und Liquor hindurchlassen mußte, geht ohne weiteres aus dem Sektionsbefund hervor. Aber keine der bisher angeführten Tatsachen, weder der Druck des wachsenden Gehirns, noch die Resorption des Knochens infolge des schon normal geringen Kalkgehalts des kindlichen Knochens, oder durch Rachitis, oder durch Ernährungsstörung des Knochens infolge Abhebung von Periost und Dura, hat zur Erklärung der sekundären Erweiterung des Spaltes vollständig genügen können. Am ehesten könnte man noch die Ansicht gelten lassen, die die Erweiterung der Fissur durch die sekundäre Ausbuchtung des Schädels erklären will. Aus dem anatomischen Befund geht jedoch klar hervor, daß Resorptionsvorgänge im Vordergrunde stehen müssen. Möglich, daß Rachitis eine gewisse accidentelle Rolle spielen mag, das wichtigste Moment bildet sie sicher nicht: denn die Resorptionserscheinungen sind stets auf den Teil der Fissur beschränkt, der dem Durariß benachbart war, „während sonst die Fraktur an demselben Schädel anstandslos heilte" (*v. Friedländer*). Ferner sind stets nur, so auch in unserem Fall, Tabula externa und Diploë verdünnt, während die Tabula interna ganz normal ist, was durch rachitische Prozesse nicht zu erklären wäre. Endlich sehen wir, daß die Zuschärfung der Knochenränder keineswegs an allen Seiten gleichmäßig ist, daß vielmehr in unserem Falle auf dem Durchschnitt nach dem Scheitel zu eine höchst ausgesprochenene Zuschärfung des Lückenrandes vorhanden ist, während nach dem Ohr zu sogar eine kolbige Verdickung besteht. — Diese Beobachtung führt zu der viel wahrscheinlicheren Erklärung, daß die Zuschärfung und Resorption nichts anderes ist, als *Druckatrophie*, hervorgebracht durch die dauernde Einwirkung des aus dem Schädelinnern getretenen Liquor cerebrospinalis. Durch diese Annahme erklären sich ohne weiteres die eben angeführten Tatsachen: Da die Flüssigkeit das Periost zunächst nahe dem Durariß abhebt, wirkt dort der Druck der Flüssigkeit am längsten ein; da ferner der abnorme Druck von außen wirkt, ist es verständlich, daß gerade die äußeren Knochenschichten resorbiert werden. Auch findet die merkwürdige Beobachtung in unserem Fall, daß der dem Ohr zu liegende Knochenrand kolbig verdickt, der dem Scheitel zugewandte zugeschärft war, so eine Erklärung, da ja die Geschwulst sich gar nicht nach unten, sondern ausschließlich nach oben dem Schädel zu ausbreitete.

Endlich findet sich in unserem Fall nicht nur am Knochenrand, sondern auch an anderen Partien des Scheitelbeins eine Usur, nämlich eine kleine unter dem zweiten Teil der Geschwulst (s. Fig. 4), eine weit ausgedehntere unter dem dritten Teil, der Cyste. Diese erklären sich aus den oben (S. 19) besprochenen Heilungsvorgängen. In jenen Teilen, in denen am frühesten die Flüssigkeit verschwand, ist keine Verdünnung eingetreten, da, wo bis zuletzt Flüssigkeit vorhanden war, also in der Cyste und am Knochenrand unter der noch mit dem Schädelinnern kommunizierenden Höhle, ist sie am stärksten, an der letzteren Stelle besonders stark, offenbar weil dort die Geschwulst schon am längsten einwirkte.

Es bleiben noch die Fortschritte für Diagnose und Therapie zu besprechen, die unser Fall gebracht hat. Ursprünglich war an ein intrakranielles Sarkom gedacht worden, da auch die Sarkome pulsierende, reponible Tumoren bilden, an deren Rand die Knochenlücke palpabel ist, die eventuell Fluktuation vortäuschen, und die schließlich ein blutiges Punktat ergeben.

Daß diese Fehldiagnose nicht ganz leicht zu vermeiden ist, beweist der Fall von *v. Friedländer*[1]), in dem sie ebenfalls anfangs gestellt wurde. Der unsere zeigt aber zugleich das Mittel, diese wie jede andere Differentialdiagnose (z. B. gegen durchgebrochenes Meningealaneurysma u. s. w.) mit Sicherheit zu stellen, nämlich die Lumbalpunktion. Die Meningocele spuria traumatica verschwindet nach der Lumbalpunktion; während ihrer Ausführung spritzt der Liquor bei Druck auf die Geschwulst in stärkerem Strahle hervor. Dies bisher noch nicht angewandte diagnostische Hülfsmittel dürfte wohl nie versagen.

Weiter haben wir die Lumbalpunktion als therapeutisches Hülfsmittel benutzt. Von der Erwägung ausgehend, daß die Geschwulst Tendenz zur Verkleinerung zeige und in der Annahme, daß diese durch Bindegewebsneubildung infolge von Pachymeningitis vor sich gehe, suchten wir die Zerreißung dieses Bindegewebes durch zu hohen Liquordruck zu verhindern, indem wir regelmäßige periodische Lumbalpunktionen ausführten. Die bindegewebige Verödung wäre in der Tat bald vollkommen geworden, wenn nicht vorher der Tod des Kindes an Tuberkulose erfolgt wäre. Wir können daher Behandlung der Meningocele spuria traumatica durch wöchentlich wiederholte Lumbalpunktionen in den Fällen empfehlen, in denen Furchen und Einziehungen den Beginn einer bindegewebigen Verödung wahrscheinlich machen. Vielleicht

[1]) Wien. med. Woch. 1903. No. 48/49.

bilden sie aber auch in allen anderen Fällen eine rationelle Therapie. Man könnte sehr wohl annehmen, daß die Galea, sobald ein geringerer Druck auf sie wirkt, weit eher die Möglichkeit hat, kraft ihrer Elastizität das abgehobene Periost wieder an den Knochen heranzudrücken.

Zusammenfassung.

Es handelte sich also um einen Fall von Meningocele spuria traumatica kombiniert mit Pachymeningitis haemorrhagica interna. Diese letztere Erkrankung hatte das Entstehen der Meningocele durch intrakranielle Drucksteigerung bedingt, andererseits aber auch wieder zu ihrer Ausheilung durch bindegewebige Verödung geführt.

Die Erweiterung der Knochenlücke war durch Knochenresorption infolge von Druckatrophie zustande gekommen.

Die Lumbalpunktion muß bei der Meningocele spuria traumatica als ausgezeichnetes diagnostisches Hülfsmittel angesehen werden. Auch zu therapeutischen Zwecken sind häufig wiederholte Lumbalpunktionen zu empfehlen.

Lebenslauf.

Ich, *Rudolf Schindler*, jüdischen Glaubens, wurde als Sohn des Bankiers Isidor Schindler am 10. Mai 1888 zu Berlin geboren, besuchte das Kgl. Wilhelmsgymnasium zu Berlin und erlangte dort Michaelis 1905 das Zeugnis der Reife.

Dann studierte ich Medizin, und zwar Oktober 1905 bis Oktober 1907 in Freiburg i. Br., sodann bis Ostern 1908 in Berlin, dann wieder bis Oktober 1908 in Freiburg, wo ich das Physikum bestand. Von Oktober 1908 bis Oktober 1910 studierte ich in Berlin und bestand dort im Dezember 1910 das Staatsexamen.

Meine Lehrer waren in Freiburg die Herren Professoren und Dozenten: *Aschoff, Fromm, Gattermann, Gaupp, Himstedt, Keibel, Kiliani, Knoop, v. Kries, Lüroth, Oltmanns, Rickert, Riesenfeld, Weismann, Wiedersheim, Wörner;* in Berlin: *Beitzke, Bier, Bumm, Flügge, Fränkel, Haike, Hefftер, Hertwig, Heubner, Hildebrand, Joachimsthal, Jolly, Klapp, Kopsch, Kraus, Lesser, Lewin, v. Michel, Nagel, W. Nagel, Östreich, Olshausen, Orth, Passow, Richter, Schmieden, Senator, Straßmann, Thierfelder, Waldeyer, Ziehen.*

Das vorgeschriebene praktische Jahr absolvierte ich am Berliner Waisenhaus unter Herrn Professor *Finkelstein*, am Diakonissenhaus zu Freiburg unter Herrn Professor *Goldmann* und am städtischen Krankenhaus zu Worms unter Herrn Professor *Heidenhain*.

Herrn Professor *Finkelstein* bin ich für die Anregung zu der vorliegenden Arbeit, sowie für das andauernde Interesse an derselben zu größtem Dank verpflichtet.